

# Paradigmenwechsel in der Behandlung Aktinischer Keratosen

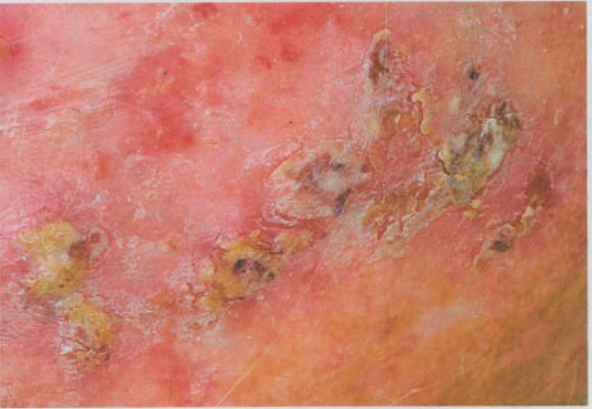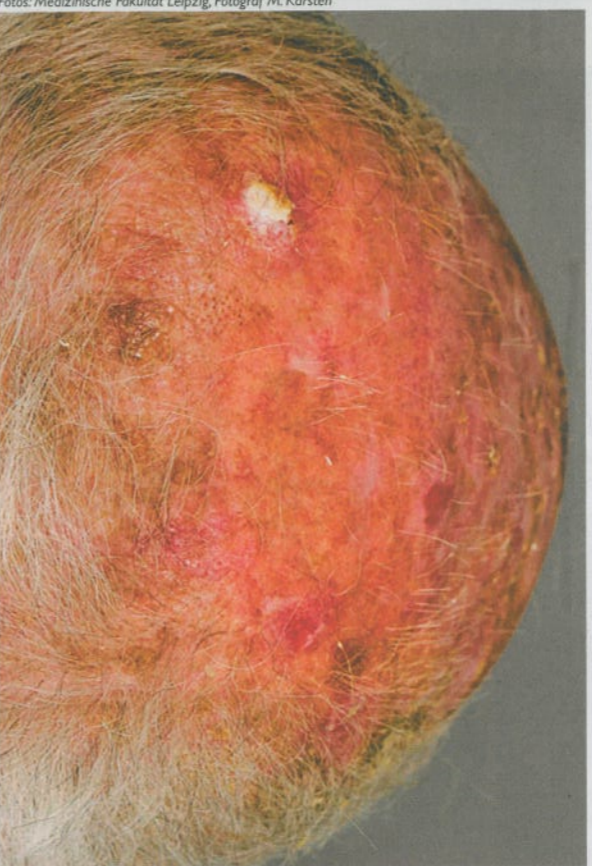Die Aktinische Keratose stellt weltweit ein wachsendes Problem der hellhäutigen Menschen dar. Dr. med. Joachim Löchner, niedergelassener Dermatologe aus Wirges, forderte in seinem Vortrag ein Umdenken in der Behandlung. Weiterhin würden zu viele AK invasiv behandelt, trotz der fortschrittlichen, nicht-invasiven Therapieoptionen.

In Australien entwickeln 40 bis 50 Prozent der über 40-jährigen AK, in den USA sind AK der dritthäufigste Grund für den Besuch beim Dermatologen. „In Deutschland

noch zu bewältigen sein werde, ver-gegenwärtige man sich die Engpässe in der dermatologischen Versorgung, die sich schon heute in langen Wartezeiten beim Hautarzt niederschlagen.

zent auf NMSC. Löchner bedauert, dass NMSC bislang von den meisten Tumorstatistiken nicht berücksichtigt werde. „Auch diese Patienten haben ein Anrecht darauf, in den Tumorstata-

stistiken mitgezählt zu werden. Würde diese Erkrankung statistisch erfasst, könnte man sie besser darstellen und dann den Patienten entsprechend eine Möglichkeit zur Früherkennung und Frühtherapie geben“, so Löchner in dem von Ammirall-Hermal unterstützten Seminar.



Fotos: Medizinische Fakultät Leipzig, Fotograf M. Karsten

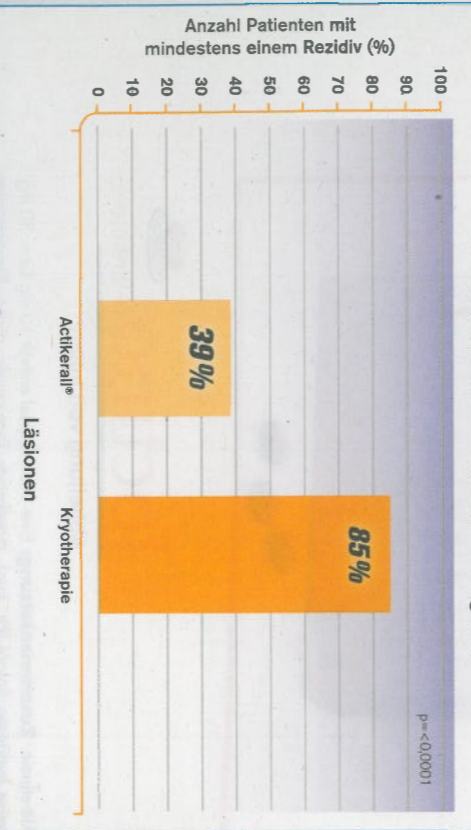
Auch hyperkeratotische AK können topisch und nicht-invasiv behandelt werden.

## Frühzeitige Intervention

Da AK als Frühstadium (Carcinoma in situ) von Hellem Hautkrebs (NMSC) gelten, müsse frühzeitig und effektiv mit einer Behandlung begonnen werden. In der Literatur wird der Übergang von AK in ein invasives

stadium mitgezählt zu werden. Würde diese Erkrankung statistisch erfasst, könnte man sie besser darstellen und dann den Patienten entsprechend eine Möglichkeit zur Früherkennung und Frühtherapie geben“, so Löchner in dem von Ammirall-Hermal unterstützten Seminar.

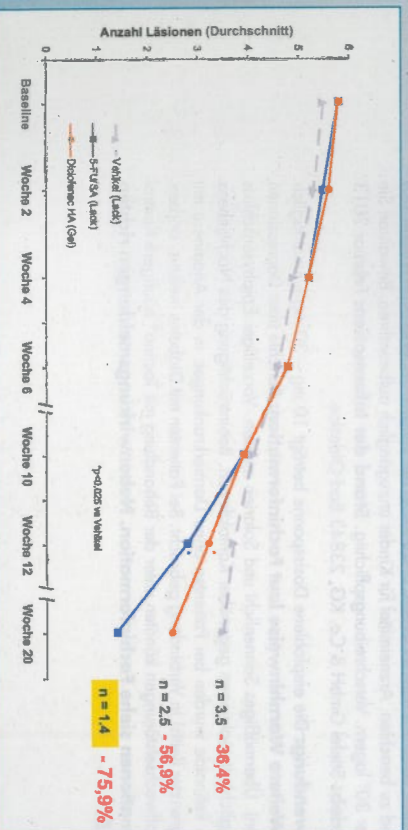
## Rezidivraten nach 6 Monaten im Vergleich



Bei der Kryotherapie kommt es zu einer mehr als doppelt so hohen Rezidivrate als bei der Therapie mit low dose 5-FU/SA.

bevölkerung aus, 2030 werden es 29 Prozent und 2040 bereits 35 Prozent sein. „Stelle Löchner die Entwicklung der Bevölkerung und die damit verbundene Erhöhung der AK-Fallzahlen in Aussicht. Nach seiner Darstellung ein Problem, dass kaum

Plattenepithelkarzinom mit bis zu 20 Prozent angegeben, bei immunsupprimierten Patienten sogar bis zu 60 Prozent. Nach neuesten Zahlen des schleswig-holsteinischen Krebsregisters entfallen auf alle dort gezählten Krebspatienten etwa 25 Pro-



Abheilung der Zielläsionen pro Patient in der Phase-III-Studie zu low dose 5-FU/SA.

## Paradigmenwechsel angemahnt

Um das Problem der steigenden Inzidenz von AK in den Griff zu kriegen, empfiehlt Löchner moderne topische, nicht-invasive Therapieoptionen. „Wollte man alle AK mit den klassischen Behandlungsmethoden wie Kurettage, Kryotherapie, Laser und OP therapieren, wären wir Dermatologen hoffnungslos überfordert. Das Handling dieser Erkrankung sollte daher unter stärkerer Einbeziehung des Patienten hin zu den topischen Therapien gehen“, so Löchner. Obwohl mittlerweile ein Großteil der AK-Patienten mit Diclofenac in Hyaluronsäure-Gel (Solaraze®) therapiert wird, behandeln nach Löchners Darstellung weiterhin zu viele Dermatologen AK mit der Kryotherapie. Es müsse dringend zu einem Paradigmenwechsel in der Behandlung der AK kommen: Weg von den invasiven, nur vom Arzt durchführbaren Therapien, hin zu den topischen Therapien, die der Patient nach entsprechender Anleitung durch den Arzt selbst durchführen kann.

## Topische Therapie hyperkeratotischer AK

Während Diclofenac in Hyaluronsäure-Gel zur Behandlung von Flächenläsionen konzipiert ist, können auch einzelne hyperkeratotische AK topisch und somit nicht-invasiv therapiert werden: In einer Phase-III-Studie mit 470 Patienten im Alter von 18 bis 85 Jahren wurde die Wirksamkeit von 5-Fluorouracil 0,5 Prozent in 10 Prozent Salicyl-

säure (5-FU/SA, Actikerall®) so-wahl gegen AK von Typ I und II als auch gegen hyperkeratotische AK nachgewiesen. Die drei Studienarme wurden mit 5-FU/SA, mit dessen wirksstofffreiem Vehikel sowie Diclofenac in Hyaluronsäure-Gel behandelt. Therapiekontrollen wurden nach zwei, vier, sechs, zehn und zwölf Wochen durchgeführt, nach 20 Wochen erfolgte eine Abschlussbewertung. In der Verumgruppe kam es zu einer Abheilung der Zielläsionen von 75,9 Prozent. Im Studienarm mit der Vergleichsmedikation Diclofenac in Hyaluronsäure-Gel betrug dieser Wert 57 Prozent, unter dem Vehikel waren es 36 Prozent.

## Vergleich von Rezidivraten

5-FU/SA überzeugt auch durch die niedrige Rezidivrate im Vergleich zur Kryotherapie: In einer auf der letztjährigen EADO in Barcelona von Dirschka et al vorgestellte Vergleichsstudie von 5-FU/SA vs. Kryotherapie zeigte die moderne topische Therapie signifikant bessere Ergebnisse bei der histologischen Clearance als die invasive und arztintensive Kryotherapie. „Vor diesem Hintergrund verwundert die breite Aufstellung, die die Kryotherapie gegen AK in Deutschland weiterhin hat“, so Löchner. Neben der hohen Re-



Dr. med. Joachim Löchner  
 „Weg von den invasiven und hin zu den nicht-invasiven topischen Therapieoptionen.“



zidivrate unter der Kryotherapie seien auch das oftmals schlechte kosmetische Ergebnis ein Grund für ihn, diese Therapie nicht mehr anzuwenden, denn häufig komme es zu Depigmentierungen an den behandelten Arealen. Da AK am häufigsten im Kopf- und Gesichtsbereich auftreten, sei ein den Patienten zutiefsten stellerender kosmetischer Outcome wichtig. Außerdem wirke die topische Therapie auch gegen subklinische Läsionen.

## Synergistisches Wirkprinzip

wohl gegen die Feldkanzerisierung als auch gegen hyperkeratotische AK vorzugehen. „Diese Therapien ergänzen sich hervorragend, sie passen zusammen wie zwei Puzzleteile“, so Löchner. Ziel müsse sein, die AK-Therapie durchzuführen, bevor das Carcinoma in situ in ein Plattenepithelkarzinom übergeht. Es bleibe zu hoffen, dass in Zukunft häufiger und früher eine leitliniengerechte Therapie Aktinischer Keratosen eingesetzt wird. *gjm*

## Pathogenese Aktinischer Keratosen

Im Wesentlichen spielt der Anteil des UVB im Sonnenlicht für die Entstehung der AK die entscheidende Rolle. Eine erhöhte UVB-Exposition führt zur Mutation des p53- und des Telomerase-Gens. Ist das Tumorsuppressorgen p53 mutiert, kann es nicht mehr für den Zellzyklus-Arrest sorgen und nicht mehr die Apoptose einleiten. Darüber hinaus spielt bei der Pathogenese der AKs das Enzym Cyclooxygenase-2 (COX-2) eine Rolle. Untersuchungen zur Pathogenese epithelialer Hauttumoren zeigten, dass COX-2 durch Förderung der Proliferation und Neovaskulogenese sowie Hemmung der Apoptose die Karzinogenese fördert. Sowohl nach UV-Exposition als auch bei nicht-melanozytären Tumoren und bei AK konnte eine verstärkte COX-2-Expression nachgewiesen werden. Schreitet die Mutation der Keratinozyten voran, wachsen die Läsionen an der Hautoberfläche und es kommt zur Verhornung.